Lane Medical Library

Ein Fall

von

Verdoppelung der linken Unterkieferhälfte.

INAUGURAL-DISSERTATION,

WELCHE

ZUR ERLANGUNG DER DOCTORWÜRDE

IN DER

MEDICIN UND CHIRURGIE

MIT ZUSTIMMUNG

DER MEDICINISCHEN FACULTÄT

DER

FRIEDRICH-WILHELMS-UNIVERSITÄT ZU BERLIN

am 28. Juli 1877

NEBST DEN ANGEFÜGTEN THESEN

ÖFFENTLICH VERTHEIDIGEN WIRD

DER VERFASSER,

Oscar Israel

aus Stralsund (Prov. Pommern).

OPPONENTEN:

Herr Dr. P. Grawitz, Assistent am pathologischen Institut.
„ Dr. A. Lesser, Assistent am forensischen Institut.
„ W. Uhthoff, Dd. med.

BERLIN.

Buchdruckerei von Gustav Schade (Otto Francke).

Linienstr. 158.

Zu den interessantesten und häufig dankbarsten Problemen, welche die pathologische Entwickelung darbietet, dürfen gewiss mit Recht die Doppelmissbildungen gezählt werden. Nachdem die zur Erklärung derselben früher angewandte Verwachsungstheorie durch die Theorie der Keimspaltung verdrängt worden, ist dieser letzteren durch die bilaterale Symmetrie, wie sie von Reichert als das wesentliche Causalmoment betont wird, eine weitere Ausbildung und eine gewiss nicht zu unterschätzende Stütze zu Theil geworden.

Der Ausspruch Virchow's*), dass die Theorie der Theilung auch für die Erklärung defecter Duplicitäten fruchtbar sei, ist ein logisches Erforderniss geworden, nachdem die Verwachsungstheorie für die vollständigen Doppelmonstra ab-

*) Virchow: die siamesischen Zwillinge. Berlin 1870.

gethan ist. Ob aber ein doppelter Finger, ein doppeltes Bein u. s. w., wie Reichert will, stets auf einen mehr oder weniger durchgreifenden bilateral-symmetrischen Keimspaltungsprocess zurückgeführt werden kann, oder ob nicht ein unsymmetrischer Theilungsvorgang stattgefunden hat, das ist bis heute weder für einzelne Fälle, noch im Allgemeinen bewiesen.

Es hat sicher etwas Bestechendes, die Keimtheilung bei Duplicitäten jedesmal analog der normalen Bilateralsymmetrie als einen symmetrischen Vorgang anzusehen, und den doppelten Körpertheil demnach als den Rest eines verkümmerten Individuums zu deuten, dessen Paarling sich mehr oder weniger gut entwickelt hat. Es müsste, wenn die rudimentäre Duplicität auf solche Weise zu Stande käme, eine sehr ausgedehnte Atrophie eintreten, die zum vollständigen Schwunde bereits angelegter Organe führte. Der Modus des Zurückbleibens und die Atrophie in dem erwähnten Sinne können bei der Complicirtheit der embryonalen Physiologie nur auf die verwickeltsten Ernährungsstörungen zurückgeführt werden, und es wird bei dem tiefen Dunkel, welches noch heute auf der Phy-

siologie der Entwickelung ruht, wohl lange unmöglich bleiben, das Wie derselben aufzuklären. Nur die Vergleichung einer grossen Anzahl rudimentärer Missbildungen, wie sie die alte Schule als Monstra per implantationem externam und internam registrirte, dürfte einmal demjenigen, der über ein sehr grosses Material verfügt, es ermöglichen, in das Geheimniss dieser Bildungen einzudringen.

Zu solchem Beginnen bieten aber macerirte Skelette und in toto conservirte Spirituspräparate kein genügendes Hülfsmittel, sondern nur sorgfältige Untersuchungen, welche den Fall erschöpfen, sind dabei zu verwerthen. Je seltener der einzelne Fall ist, um so wichtiger würde demnach seine Beschreibung sein, und aus diesem Grunde ist die Darstellung des vorliegenden Falles in möglichst eingehender Weise unternommen, als ein Beitrag zu dem casuistischen Material für die Erklärung rudimentärer Duplicitäten.

Es handelt sich um einen Fall einer doppelten Unterkieferhälfte, welchen Verfasser Gelegenheit hatte, auf dem Königl. chirurgischen Clinikum zu Berlin bei Lebzeiten zu untersuchen

und in seinem Verlaufe fortgesetzt zu beobachten. Er nimmt an dieser Stelle Veranlassung, Herrn Geheimrath v. Langenbeck für die Ueberlassung des Falles, sowie Herrn Dr. Wegner für seine freundliche Unterstützung bei der Bearbeitung desselben seinen aufrichtigen Dank auszusprechen; ebenso ist er Herrn Geheimrath Reichert für die zuvorkommende Belehrung über das Wesen der Doppelmonstra besonders verpflichtet.

Krankengeschichte.

Anamnese.

Am 13. Sept. 1876 wurde Hedwig Mundt, die am vorhergehenden Tage geborene Tochter eines Arbeiters aus Moabit, in die chirurgische Clinik gebracht, um auf operativem Wege von einer Geschwulst der linken Wangen- und Unterkiefergegend befreit zn werden. Die Mutter hat vor 3 Jahren ein gesundes Kind geboren;

dieses erkrankte während der letzten Hälfte ihrer zweiten Schwangerschaft an heftigen allgemeinen Krämpfen und soll unter „widerwärtigen Verzerrungen des Gesichts“ gestorben sein. Dem „erschreckenden Eindrucke, den dieses Ereigniss auf sie machte, sowie ihrer lebhaften Phantasie“ schreibt die Mutter die Missbildung ihres zweiten Kindes zu. Der Geburtsverlauf soll ein durchaus normaler gewesen sein. Auf ausdrückliches Befragen gibt die Mutter an, dass ihres Wissens weder ähnliche angeborene Schäden noch Zwillingsgeburten in ihrer Familie vorgekommen seien.

Status praesens.

(Siehe Figur I.)

Das grosse, kräftig entwickelte und gut genährte Neugeborene ist bis auf die linke Gesichtshälfte ganz normal gebaut. An dieser zeigen das Ohr und die untere Wangen- sowie die Unterkiefergegend fehlerhafte Bildungen, und zwar finden sich am Ohr ein gespaltenes, mit der einen Hälfte angewachsenes Ohrläppchen und ein gespaltener, gleichsam doppelter Tragus.

Das Gesicht des Kindes gewährt einen durchaus unsymmetrischen Anblick. Die ganze linke Unterkiefer- und Wangengegend ist von einem ziemlich umfangreichen, sich bis zur oberen Halsgegend erstreckenden Tumor derartig aufgetrieben, dass die linke Gesichtshälfte die rechte sowohl im Allgemeinen an Masse, wie auch namentlich in seitlicher Ausdehnung und in der Richtung von Oben nach Unten bedeutend übertrifft. Der linke Mundwinkel ist etwas nach Links und Unten verzogen. Die äussere Haut geht an demselben, ohne Bildung einer vorspringenden Lippe, direct auf den stark nach Innen prominirenden, wie es scheint, verbreiterten Unterkiefer über. Die Oberlippe ist in ihrer linken Hälfte, entsprechend der Verziehung der Mundspalte, gleichfalls etwas länger, als rechts, aber sonst normal gebildet. Als hervorstechende Gliederungen präsentiren sich an der Geschwulst eine mehr gleichmässige Vorwölbung in der Gegend des angulus mandibulae von der Grösse eines Borsdorfer Apfels und nach Oben und Innen von derselben ein schräg verlaufender, cylindrischer, stellenweise scharf contourirter Wulst, der nach Innen und Unten

in die normale Form übergeht. Zwischen diesem und dem Mundwinkel sieht man ein etwa hanfkorngrosses, von einer leichten Wulstung umgebenes Grübchen. Die Wangengegend ist gleichmässig leicht vorgetrieben.

Die Haut über der ganzen Geschwulst ist mit Ausnahme einer kleinen Partie des Wulstes, welche noch näher zu besprechen ist, gleich der normalen Gesichtshaut mit einer feinen Lanugo bedeckt, welche letztere sich auf dem Wulste selbst in ziemlich auffälliger Weise verdichtet.

Der erwähnte Wulst, des Tumors prominentester Theil, hat eine Länge von ungefähr 3 Ctm. bei einem Durchmesser von 1 Ctm. an seiner dicksten Stelle. Er erhebt sich, ungefähr 1,8 Ctm. unterhalb des linken Mundwinkels anfangend, allmählich über das Niveau der umgebenden Haut, von der er anfangs nicht scharf abzugrenzen ist. In seinem nach Aussen und Oben gerichteten Verlaufe hebt er sich immer mehr aus seiner Basis heraus, so dass er an seinem Ende fast rüsselartig über die Wange hervorragt. Ungefähr in seiner Mitte zeigt er eine undeutliche, circuläre Einschnürung, die erst bei

den später zu besprechenden Bewegungserscheinungen schärfer hervortritt. Ungefähr 2,4 Ctm. nach Vorn und Unten von der auricula ist der Wulst fast senkrecht zu seiner Längsachse abgesetzt. Auf diesem Ende trägt er eine ovale, lippenartig gegen die Cutis sich abgrenzende Schleimhaut von 0,8 und 0,5 Ctm. Durchmesser. Dieselbe zeigt einen, in ihrem grössten Durchmesser nach der Wange zu verlaufenden schmalen Spalt von 0,4 Ctm. Länge. Die Schleimhaut ist mit feinen radiären Falten besetzt und von normaler Farbe; wenn das Kind unruhig ist, färbt sie sich bläulich roth. Im Ganzen macht dieses Orificium einen dem Rectum ähnlichen Eindruck. Die Sonde dringt bis 1,8 Ctm. in dasselbe ein. Die Consistenz des Wulstes ist die einer prallen, mit gutem Fettpolster versehenen Hautfalte. Weitere Differenzirungen an demselben bieten sich dem Gefühle nicht dar, und er ist nur in toto nach jeder Richtung verschiebbar. Nach Links und Unten von dem Rüssel kommt man auf die oben erwähnte Vorwölbung, welche ausser einer deutlichen Fluctuaction keine Besonderheiten darbietet. Gegen die Umgebung lässt sich dieser fluctuirende Theil nicht deutlich

abgrenzen. Die Haut über ihm kann man leicht verschieben.

In der Mitte der Verbindungslinie zwischen dem linken Mundwinkel und der circulären Einschnürung des Wulstes findet sich das bereits erwähnte, fistelartige Grübchen; die Sonde dringt ungefähr 0,9 Ctm. in dasselbe ein. — Die Wölbung der Wangengegend ist glatt. Dem Gefühl bietet sich in dieser Gegend eine ziemliche Resistenz, und in der Tiefe ist deutlich ein etwas höckeriger, anscheinend knöcherner Theil von mässiger Ausdehnung zu fühlen, den man für den Unterkiefer halten könnte, da ein processus condyloideus sicher zu palpiren ist. Ein directer Zusammenhang mit dem im Munde fühlbaren Unterkiefer ist aber nicht zu constatiren, vielmehr scheint der erwähnte knöcherne Theil selbständig beweglich zu sein. An der Grenze der Wangengegend und des Wulstes findet sich eine punktförmige Oeffnung, ungefähr 0,3 Ctm. von der Schleimhautöffnung entfernt. Sie ist auch für die feinsten Sonden unzugänglich und tritt nur durch die aus ihr stattfindende, unten zu besprechende Sekretion zu Tage.

Ueber den Zusammenhang der Geschwulst

mit den Nachbarorganen lässt sich nur wenig mit Sicherheit eruiren; fasst man sie derartig, dass man den Daumen der rechten Hand auf die von aussen fühlbare knöcherne Partie der Wange, den Zeigefinger gegen die fluctuirende Stelle legt und letztere nach oben gegen den Unterkiefer drängt, so lässt sich eine mässige Verschiebbarkeit der ganzen Bildung constatiren, sobald der Unterkiefer von Innen her fixirt wird.

Bei längerer Beobachtung zeigen sich Bewegungserscheinungen in der Geschwulst, welche in Contractionen und Locomotionen des Wulstes bestehen. So lange das Kind ruhig ist, bemerkt man ein der Respiration synchrones, abwechselndes Vorstülpen und Einziehen der Schleimhaut. Wenn das Kind saugt, verstärkt sich während der Inspiration die Einschnürung des Wulstes, der dann auch eine festere Consistenz darbietet, um während der Exspiration wieder zu erschlaffen. Dabei wird der ganze Wulst seiner Basis genähert und wurmförmig in der Richtung seiner Längsaxe etwa $^1/_2$ Ctm. nach dem Ohre zu bewegt. Während der Exspiration fällt er förmlich zurück in seine Ruhestellung. Am prägnante-

sten sind diese Erscheinungen, wenn das Kind schreit. Eine spontane Bewegung des im Tumor befindlichen Knochens lässt sich nicht constatiren.

Die in der Wange befindliche feine Oeffnung secernirt beständig eine ziemlich reichliche Menge einer speichelartigen Flüssigkeit, welche bei Druck auf die Wange in grösserer Masse entleert wird. Durch Druck auf die fluctuirende Partie ist dieses nicht zu erreichen, wohl aber quillt das Sekret in grossen Tropfen aus der Oeffnung und spritzt sogar im Strahle hervor, wenn das Kind schreit. Es ist trübe weisslich, fadenziehend und unter dem Mikroskop zeigt es eine reichliche Beimengung von Pflasterepithelien, welche den normal die Mundhöhle auskleidenden völlig analog sind, und von stark granulirten, im Uebrigen indifferenten Rundzellen. Die sowohl mit dem frischen Sekret, wie mit einer angesammelten, mit Glycerin versetzten Qualität desselben angestellte chemische Untersuchung ergab zwar kein die Speichelnatur des Sekretes direct beweisendes Resultat, doch sprachen die morphologischen Bestandtheile auf's Unzweifelhafteste für die Identität desselben mit dem Mundspeichel.

Nach einigen Tagen ward das Sekret dickflüssiger, eitrig-cartarrhalisch, was in einer Vermehrung der Rundzellen seinen Grund hatte.

Diagnose.

Aus der Untersuchung geht hervor, dass es sich um einen Tumor handelt, über dessen spezielle Natur, ob Teratom oder Missbildung, nur Vermuthungen zulässig sind. Die Mannichfaltigkeit seiner Bestandtheile: Haut, Knochen, Muskeln, welche aus den Bewegungserscheinungen und dem Drüsengewebe, welches wegen der Sekretion diagnosticirt werden musste, sprechen für das Erstere, während die Gliederung, die Organisation, auf eine Monstrosität hinweist.

Therapie.

Die Möglichkeit einer operativen Entfernung liess sich bei der Beweglichkeit des Tumors wohl annehmen, doch musste sein Zusammenhang mit der Umgebung ein sehr ausgedehnter sein, und namentlich liess sich über sein Verhältniss zu den grossen Gefässen Nichts ermitteln. Zu-

dem musste ein operativer Eingriff von der Bedeutung, wie ihn die Grösse und der Sitz des Tumors erheischten, bei dem zarten Alter des Patienten besonders bedenklich erscheinen; dennoch wurde er unternommen in Hinblick auf die Beweglichkeit des Tumors in toto und den guten Kräftezustand des vortrefflich entwickelten Kindes, umsomehr als auch die Mutter dringend wünschte, dass der Versuch gemacht würde.

Operation.

Am 2. October exstirpirte Herr Dr. Wegner die Geschwulst.

Nachdem zunächst der rüsselförmige Wulst durch 2 halbovale Hautschnitte circumcidirt war, wurde präparirend in die Tiefe vorgedrungen unter Innehaltung der natürlichen Grenzen der Geschwulst, welche nach Freilegung des fluctuirenden Theiles deutlich gegen den Unterkiefer hervortraten. Die zahlreichen spritzenden Arterien, welche in die Schnittlinie kamen, wurden unterbunden. Eine von ihnen bot ganz dasselbe Verhältniss zu dem in der Geschwulst befindlichen Knochen dar, wie die Arteria maxil-

laris zu dem Os mandibulae, indem sie sich von der Halsgegend nach aufwärts um den Knochen herumbog. Nachdem der Tumor (Fig. II.) von Aussen und Unten nach Innen und Oben zu entwickelt war, zeigte sich, dass der in ihm befindliche Knochen an der Gelenkkapsel des Kiefers articulirte mit einem kugelförmigen Köpfchen, welches ohne Eröffnung des Kiefergelenks enucleirt wurde. Die MM. biventer, stylopharyngeus und stylohyoideus, welche an den Knochen inserirten, wurden durchschnitten, ebenso die äussere Partie des M. Masseter, welche sich an die Innenfläche des exstirpirten Knochens anheftete, während die inneren Fasern ihren normalen Ansatzpunkt erreichten. Ein Os hyoideum liess sich auch durch die genaueste Palpation nicht auffinden. Der Proc. long. cartilag. thyreoid. ragte mit seiner Spitze direct in die ziemlich grosse Höhlenwunde. Auf der anderen Seite lag die Gl. parotis blos, von der sich ein in dem Tumor befindliches, offenbar drüsiges Compartiment nur mit Schwierigkeit entfernen liess. Vena jugularis interna und Art. carotis bildeten den Grund der Höhle, deren oberer Rand durch den Unterkiefer dargestellt

wurde. Es war sehr reichliche Haut zurückgeblieben, und sie konnte daher ohne jede Spannung zum Verschluss der Wunde benutzt werden. Nachdem an der tiefsten Stelle der Höhlenwunde die Haut für ein Drainagerohr perforirt war, wurde die Wunde desinficirt und in gerader Linie genäht. Ein Druckverband sollte die Wiederanlegung der losgelösten Haut befördern.

Der Wundverlauf war anfangs insofern günstig, als sich der Hautlappen sehr gut anlegte, aber am zweiten Tage indicirte eine hochgradige Temperatursteigerung die theilweise Entfernung der Nähte und die Eröffnung der Wunde, welche, da eben eine vorzügliche prima intentio erfolgt war, keinen Anhalt für die Erklärung des Fiebers bot.

Während in der Folge die Zeichen eines acuten Darmcatarrhs auftraten, blieb das Fieber constant, nahm einen remittirenden Charakter an und am 10. October ging das Kind an Erschöpfung zu Grunde.

Section.

Entsprechend dem operativen Eingriffe und der nachherigen Eröffnung der Wunde zeigte sich eine grosse, granulirende Höhle mit unregelmässig zerklüfteten Wänden. Die grossen Gefässe und die Nervenstämme waren intact. Der linke Unterkiefer war stark nach innen gedrängt, doch befand sich die Symphyse der infantilen Unterkieferknochen genau in der Mittellinie. Ein knöchernes Os hyoideum war nicht vorhanden und wurde durch eine ligamentöse Insertion ersetzt.

An dem macerirten linken os mandibulae fällt vor Allem auf, dass es keinen aufsteigenden Ast besitzt, der als solcher seinen Namen rechtfertigen könnte. Ebenso rudimentär, wie dieser, sind die processus coronoid. und condyloid., welche nur andeutungsweise als ein queres eiförmiges Köpfchen mit einer daransitzenden, verticalen Crista vorhanden sind. Während der vordere Theil des Knochens im Bereiche der Alveolen für die beiden Schneidezähne und den Eckzahn normal gebildet ist, ist er im Gebiete der Backzähne stark nach innen ausgeschweift

und von Unten her abgeplattet, doch so, dass die Alveolen an sich nicht gelitten haben, sondern von normaler, dem Alter des Kindes entsprechender Grösse sind. Die Abplattung erfolgt auf Kosten des Körpers, dessen Substanz abnorm dünn ist. Nach dem Angulus mandibulae zu wird sie papierdünn und fehlt ganz am Boden der letzten Alveole. Nach aussen findet sich an dieser Stelle ein breiter flacher Fortsatz, dessen geschwungener Contur in den proc. condyloid übergeht. Das Loch für die Arteria alveolaris ist geräumig, ebenso die Rinne am Boden der Alveolen gut ausgeprägt. Der ganze Knochen ist, wie der der rechten Seite von kräftigem Bau und trotz der Verdünnung seines Körpers noch immer von ansehnlicher Solidität. Das os temporum ist völlig normal; insbesondere zeigt die Gelenkfläche keine Missbildung.

Das durch die Operation nicht berührte blindsackartige Grübchen unterhalb des Mundwinkels zeigt sich als eine Einziehung der Haut, hervorgerufen durch ein im Unterhautfettgewebe verlaufendes narbenartiges Bindegewebsbündel. — Sonstige abnorme Bildungen sind nicht vorhanden.

Ausserdem fand sich eine catarrhalische Schwellung und Hyperämie des Verdauungstractus mit reichlichem, schleimigem Sekret. Sämmtliche Organe waren hochgradig atrophisch.

Anatomie des Tumors.

Die exstirpirte Geschwulst (Fig. II) ist von unregelmässiger Gestalt und kann bei approximativer Schätzung der Grösse einer grossen Kinderniere gleichgesetzt werden. Sie besteht aus 4, auf den ersten Blick sich als wesentlich verschieden darstellenden Theilen: 1. einem platten Knochen, 2. einer grossen, annähernd cylindrisch geformten Drüse, 3. dem Hautwulst und 4. einer ansehnlichen Cyste; als solche nämlich stellt sich jetzt die in der Gegend des Kieferwinkels palpirte fluctuirende Vorwölbung dar.

Der Knochen zeigt sich als Kern der gesammten Massen; mit ihm stehen die 3 anderen Theile sämmtlich in einem mehr oder weniger innigen Zusammenhange. Er ist 5,5 Cm. lang, misst an seiner dicksten Stelle 1,3 Cm., ist aber im Ganzen flach gebaut. Nur an seinem unteren

Ende ist er etwas verdickt. Er ist über die Fläche gekrümmt, und zwar ziemlich gleichmässig so, dass die beiden Enden nur 4,9 Cm. von einander entfernt sind. Während sein unteres, abgerundetes Ende ziemlich scharfkantig aufhört, bietet das Obere die Formation, welche man in der normalen Anatomie als Kopf und Hals zu bezeichnen pflegt. Der Kopf ist ungefähr erbsengross, mit Knorpel überzogen und bietet eine ziemlich regelmässige Kugelfläche dar. Er sitzt auf einem Halse, der dadurch entsteht, dass sich der Knochen seiner Breite nach ziemlich plötzlich verdünnt und auch etwas abplattet. Die Linie, in welcher der Hals ansetzt, wird durch eine scharfe, sichelförmige Leiste dargestellt, die an der concaven Seite des Knochens quer über denselben verläuft und jederseits mit einem kleinen, spitzigen Horne endigt. Diese kleinen Fortsätze, wie die Leiste selbst, hatten mehreren Muskelbäuchen zum Ansatz gedient, welche bei der Operation abgetrennt werden mussten. Auch am oberen Theile der convexen Seite inserirten Muskelbündel. Eine besondere Betrachtung erheischt noch die Auftreibung am unteren Ende, welche durch 2 stark

entwickelte Zahnkeime hervorgerufen ist, die im Innern derselben liegen. Im Ganzen zeigt sie den Habitus einer rechtwinkelig auf der convexen Seite des Knochens stehenden Crista, welche an ihrer Basis zwar ziemlich breit ist, sich aber zu einer scharfen Kante derartig verjüngt, dass sie einer crista galli nicht unähnlich ist. Sie entspricht in ihrer Längsaxe dem Hautwulste des Tumors, und zwar reicht ihre Spitze bis an die in dem Wulst befindliche, späterhin zu besprechende Papille. Der Länge nach aufgesägt zeigt der Knochen das in Fig. III wiedergegebene Bild. Eine compacte Schale enthält einen etwas porösen Kern, in dem 5 Zahnkeime eingebettet sind. Dieselben sind durch den Schnitt an ihrem unteren Ende getroffen und jeder einzelne Keim ist als solcher zu erkennen. Eine feine Arterie, das Pendant der Alveolaris inferior, verläuft in dem Knochen.

Der ganze Knochen ist von normaler Consistenz und von normalem Periost überzogen.

Durch einen ganz kurzen, bindegewebigen Stiel hängt mit dem Knochen an seiner concaven Fläche, 1 Ctm. von seinem unteren Ende, die Cyste zusammen, welche, wie gesagt, fast von

der Grösse eines Borsdorfer Apfels, straffgespannt und ungefähr eiförmig ist. Ihre Wand besteht aus einem festen, sehnigen Gewebe, welches an seiner Oberfläche einzelne Fett- und Drüsenläppchen trägt, von denen jedoch nur die nach dem Knochen zu gelegenen drüsigen Theile in engerem Zusammenhange mit der Cyste stehen. Bei dem Eröffnen entleert sich eine durchsichtige, amorphe, mit Cylinderepithelien gemischte Gallerte von Glaskörperconsistenz. Die innere Oberfläche ist glatt, bis auf einen etwa erbsengrossen Vorsprung von körniger Oberfläche. Dieser befindet sich an der Anheftungsstelle, und sein Gewebe erweist sich unter dem Mikroskop als identisch mit den Drüsentheilen, welche der Cyste aufsitzen und mit dem grösseren Paquete, welches sich zwischen Knochen und Hautwulst befindet. Dieses letztere hat eine unregelmässige, annähernd cylinderische Gestalt mit zahlreichen vorspringenden Läppchen, ist von grau rother Farbe und zeigt mikroskopisch den Bau von Speicheldrüsen. Es liegt eingekeilt zwischen Knochen und Hautwulst. Die Verwachsung zwischen ihm und dem Periost ist sehr locker, um so inniger dagegen der Zusammenhang mit

dem Gewebe des Wulstes, in das die Drüsenläppchen continuirlich übergehen, so dass man auf jedem mikroskopischen Schnitte an den Grenzpartien im Bindegewebe durch einanderliegend Drüsensubstanz und Muskulatur des Wulstes findet. In der Längsachse dieses Drüsenconglomerates befindet sich eine sackartige Höhle, zu welcher man von der secernirenden Oeffnung in der Haut durch einen sehr engen 5,5 mm. langen Gang gelangt. Der Hohlraum ist 21 mm. lang und von schlauchartiger Gestalt. Aufgeschnitten besitzt seine Wandung eine Breite bis zu 11 mm. Die Wand ist glatt und zeigt zahlreiche dichtstehende Einziehungen von feinstem Caliber, die sich, wenn man sie mit einer feinen Scheere verfolgt, als Ausführungsgänge der umliegenden Drüse legitimiren.

Wenn wir jetzt zu dem rüsselförmigen Wulste übergehen, so vermag ein in der Längsachse desselben senkrecht zu seiner Basis geführter Schnitt die beste Uebersicht zu geben. Fig. IV stellt den Durchschnitt in natürlicher Grösse dar. Zuerst sieht man, dass der Wulst, dessen äussere Beschreibung oben S. 9 f. gegeben ist, seiner Länge nach einen Blindsack in seinem Innern

birgt, der an seiner Basis eine etwa erbsengrosse Papille trägt. Diese ist durch den Schnitt in zwei gleiche Hälften zerlegt. Die Oberfläche der Papille ist, wie die der ganzen Höhlung, mit einem feinen, sammetartigen Zottenüberzuge versehen, so dass ein Vergleich mit der Wandung des Dünndarms sehr nahe liegt. Die Substanz der Papille ist von längsgestellten Muskelbündeln gebildet. Der oberen Höhlenwandung zunächst findet sich ein Stratum kleiner rundlicher, durchscheinender, bis hanfkorngrosser Stellen, von scharfer Umrandung, die mikroskopisch drüsigen Bau zeigen, und wohl als Analoga der Zungenschleimdrüsen anzusehen sind. Die Masse des Wulstes wird durch Muskelfasern gebildet, die, von einem an dem oben erwähnten Knochenvorsprung (Fig. IV. 2) gelegenen Mittelpunkte ausgehend, sich strahlenförmig zur dünnen und zarten Cutis ausbreiten, ebenso zeigt sich bei c reichliche, schräg zur Oberfläche aufsteigende Muskulatur.

Sämmtliche Gewebe des Tumors sind normale. Eine besondere Betrachtung erheischen die Cyste, die kleinen Zotten des im Wulste befindlichen Hohlraums und die Gegend an dem

Schleimhautrande des Rüssels, da diese Stellen von complicirterem Baue sind.

Die Cystenwand besteht aus einem an seiner innern Schicht sehr dichten und festen Bindegewebe, das mit einem gleichmässigen Cylinderepithel bekleidet ist. Dieses Epithel trägt an seiner Oberfläche einen schmalen Saum, der stellenweise eine feine Querstreifung erkennen lässt, welche letztere jedoch nicht so deutlich und gleichmässig, wie sie sich beim Epithel der Darmzotten befindet, und anderentheils auch nicht derart ist, dass sie durch Flimmerhaare vorgetäuscht sein könnte. Der Saum muss daher wohl als ein Kunstprodukt, hervorgebracht durch erhärtetes Sekret, angesehen werden, zumal die im Cysteninhalt vorgefundenen zahlreichen Cylinderzellen keinen solchen Rand zeigen. Es wird sich also hier wohl um eine Retentionscyste der Speicheldrüsen handeln.

Die Schleimheit des Blindsackes im Wulste erweist sich bei mikroskopischer Untersuchung als sehr gefässreich und ist mit kleinen dichtgedrängten Zotten besetzt, die völlig das Ansehen der Papillae filiformes der Zunge haben. Auch sind sie mit einem dichten, reichlich sich

abschuppenden Pflasterepithel bekleidet und von mehr oder weniger in's Fadenförmige übergehender Gestaltung. Sie verleihen der Schleimhaut ganz den Charakter der Zungenschleimhaut und weisen mit den am Schleimhautrande befindlichen circulären Muskelbündeln, die sich daselbst auf allen mikroskopischen Schnitten zeigen, deutlich darauf hin, dass wir es hier mit einem der Mundhöhle analogen, rudimentären Organe zu thun haben dürften.

Nachdem wir den Tumor in seinen Einzelheiten betrachtet haben, tritt an uns die Frage heran, was derselbe im Ganzen darstellt, ob er ein Teratom oder eine fötale Missbildung ist. Wenn auch die Grenzen zwischen diesen Gruppen der pathologischen Bildung oft sehr schwer zu ziehen sind, so müssen wir uns in dem vorliegenden Falle doch bestimmt für eine fötale Missbildung aussprechen: Die linke Unterkieferhälfte ist verdoppelt und mit rudimentären Weichtheilen versehen.

Dass der Knochen der Geschwulst eine Mandibula ist, beweisen stringent, abgesehen von der äusseren Aehnlichkeit, die 5 Zähne. Der

gut ausgebildete proc. condyloideus und die Vorsprünge (Fig. II. b u. b'), von denen der letztere den proc. coronoideus zu vertreten scheint, geben dem Knochen etwas ganz Unterkieferartiges.

Den Beweis, dass wir es mit einer Speicheldrüse zu thun haben, die eine Cyste gebildet hat, liefert das Mikroskop, und die Natur des Sekrets bestätigt diese Ansicht.

Der rüsselförmige Wulst dürfte einer vergleichenden Erklärung wohl die meisten Schwierigkeiten darbieten, doch dürfte der lippenartige Uebergang der Cutis in die Schleimhaut und der mikroskopische Sphincter für einen Mund in Anspruch zu nehmen sein. Die reichliche, strahlenförmige Muskulatur bildet im Verein mit den Papillae filiformes ein Aequivalent der Zunge. Zudem lassen die Saugbewegungen auch physiologisch den Wulst als einen verkümmerten Mund erscheinen.

Der vorliegende Fall gehört jedenfalls zu den grossen Seltenheiten, da sich in dem, Verfasser zugänglichen, Material kein derartiges Vorkommniss beim Menschen gefunden hat. Etwas Aehnliches, wenn auch durchaus nicht unserem Falle Gleichzusetzendes weist das Ber-

liner anatomische Museum auf: zwei Kalbsschädel mit Verdoppelung beider Unterkieferhälften No. 6916 u. 4437, welche in der Dissertation von Bartels 1830 ausführlich beschrieben worden sind. In beiden Fällen finden sich aber noch mehr oder weniger ausgebildete Reste des Oberkiefers. Ueber die Genese dieser Monstrositäten lässt sich natürlich auch nicht mehr eruiren, als es in unserem Falle möglich war, zumal nicht einmal die Verhältnisse der Weichtheile mit in Rechnung gezogen werden können, da die Geschichte uns von diesen Nichts überliefert hat.

THESEN.

I.

Der Erfolg der Höhenkurorte bei Phthisis pulmonum beruht zum grössten Theil auf der Vermehrung der Respirationsfrequenz.

II.

Für die Tracheotomie bei Diphtherie ist nicht erst das asphyctische Stadium abzuwarten.

III.

Die sicherste Prophylaxis und Therapie der Seekrankheit besteht in Feststellung des Kopfes bei horizontaler Rückenlage.

Verfasser, Oscar Israel, geb. 6. Sept. 1854 zu Stralsund, Sohn des Kaufmanns M. L. Israel daselbst, mosaischen Glaubens, besuchte das Gymnasium seiner Vaterstadt von Michaelis 1865 bis Ostern 1873, studirte dann Medicin in Leipzig bis Ostern 1875, im folgenden Jahre in Kiel und seit Ostern 1876 in Berlin. Das Tentamen physicum bestand er am 10. Februar 1875, das Examen rigorosum am 10. Juli 1877. Er besuchte die Vorlesungen, Curse und Kliniken der Herren Hankel, His, Kolbe, Leukart, Ludwig, Rauber, Schenk, Schwalbe in Leipzig, Bartels, Dähnhard, Edlefsen, Esmarch, Petersen in Kiel, du Bois-Reymond, Cohnstein, Jacobson, v. Langenbeck, Leyden, Liebreich, Liman, Meyer, Reichert, Schoeler, Schroeder, Schweigger, Virchow, Wegner, Westphal in Berlin. Allen seinen verehrten Lehrern sagt Verfasser seinen aufrichtigen Dank.

Erläuterung der Figurentafel.

Fig. I. **Gesicht des Kindes.**

Fig. II. **Der exstirpirte Tumor.**

1. Accessorische Mandibula.
   - *a*) Proc. condyloideus.
   - *b*) Muskelfortsatz.
   - *b*[1]) Proc. cornoideus (?).
2. Speicheldrüse.
3. Rudimentäre Mundgebilde.
   - *c*) Die circuläre Einschnürung (siehe pag. 9).
   - *d*) Orificium.
4. Cyste.

Fig. III. **Durchschnitt des Knochens mit den Zahnkeimen.**

Fig. IV. **Durchschnitt des Wulstes** (Fig. II. 3).

- *a*) Die Papille an der Basis.
- *b*) Gegend, in der sich der microscopische Sphincter befindet.
- *c* u. *d*) Muskelfasern.
- *e*) Der Knochenvorsprung welchem der Wulst aufsitzt.

Fig. 1.

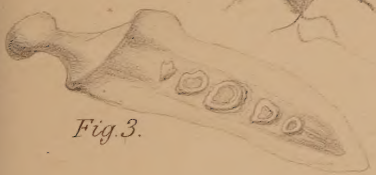

Fig. 3.

Fig. 4.

Fig. 2.

O. Israel ad. nat. del.

Alb. Schütze, Lith. Inst. Berlin.